

Tratamiento quirúrgico de la hiperhidrosis compensadora en el síndrome de Adie

M. Serra Mitjans^a, M.A. Callejas Pérez^b, J. Valls Solé^c, R. Grimalt Santacana^d, M. Rubio Garay^b y M. Iglesias Sentís^b

^aServicio de Cirugía Torácica. Hospital Mútua de Terrassa. Terrassa. Barcelona.

^bServicio de Cirugía Torácica. Hospital Clínic. Barcelona.

^cServicio de Neurología. Hospital Clínic. Barcelona.

^dServicio de Dermatología. Hospital Clínic. Barcelona. España.

La tríada consistente en pupila tónica de Adie, arreflexia osteotendinosa e hipohidrosis segmentaria se conoce como síndrome de Ross. La hipohidrosis puede ir acompañada de un exceso de sudación en el hemicuerpo contralateral. Esta hiperhidrosis es probablemente debida a un mecanismo de compensación. En este artículo presentamos el caso de un paciente con síndrome de Ross cuyo motivo de consulta fue hiperhidrosis socialmente incapacitante en el hemicuerpo izquierdo. El paciente fue intervenido quirúrgicamente, realizándose una simpatectomía del segundo y tercer ganglios torácicos con resultados clínicamente satisfactorios. La simpatectomía torácica es un tratamiento definitivo de la hiperhidrosis, con unos resultados excelentes en la hiperhidrosis primaria y un muy bajo índice de morbilidad.

Palabras clave: *Hiperhidrosis. Pupila de Adie. Simpatectomía.*

Surgical Treatment for Compensatory Hyperhidrosis in Adie Syndrome

Ross syndrome is characterized by a triad of tonic pupil, areflexia and segmental hypohidrosis. Hypohidrosis may be accompanied by contralateral hyperhidrosis, probably due to a compensatory mechanism. We report a case of Ross syndrome with socially disabling left-sided hyperhidrosis. Sympathectomy of the second and third thoracic ganglia was performed with satisfactory results. With excellent results in primary hyperhidrosis and very low morbidity, thoracic sympathectomy is the definitive treatment for hyperhidrosis.

Key words: *Hyperhidrosis. Adie pupil. Sympathectomy.*

Introducción

El síndrome de la pupila tónica, descrito en 1932 por Adie¹, consiste en una oftalmoplejía benigna, que puede presentarse de forma aislada, produciendo un defecto de la acomodación, o en asociación con otros defectos neurológicos. La coexistencia de iridoplejía e hipo o arreflexia osteotendinosa se conoce como síndrome de Holmes-Adie², mientras que la tríada consistente en pupila tónica, arreflexia osteotendinosa e hipohidrosis segmentaria se conoce como síndrome de Ross³. Estos síndromes pueden también asociarse a otras alteraciones del sistema nervioso autónomo como hipotensión ortostática, palpitaciones o síncope vasovagal⁴⁻⁷.

La hipohidrosis es habitualmente poco molesta. Sin embargo, no es infrecuente que el paciente refiera exceso de sudación en el hemicuerpo contralateral. Esta hi-

perhidrosis es probablemente debida a un mecanismo de compensación. En este artículo presentamos el caso de un paciente con síndrome de Ross cuyo motivo de consulta fue hiperhidrosis socialmente incapacitante en el hemicuerpo izquierdo. El paciente fue intervenido quirúrgicamente, realizándose una simpatectomía del segundo y tercer ganglios torácicos con resultados clínicamente satisfactorios.

Observación clínica

El paciente, de 25 años de edad y sin hábitos tóxicos ni antecedentes médicos de interés, consultó por hiperhidrosis craneofacial y de hombro izquierdo, que refería desde hacía 6 años. La sudación profusa causaba un trastorno social importante, de tal modo que el paciente intentaba disimular el constante humedecimiento de su hemitórax izquierdo vistiendo ropas holgadas.

La hiperhidrosis facial izquierda contrastaba con hipohidrosis facial derecha con un límite perfectamente centrado en la línea media, evidente en una simple inspección. Mientras que la piel de la hemifacies y mano derechas era seca, la del lado izquierdo aparecía brillante y húmeda. Las diferencias entre los dos lados eran menos acentuadas en las extremidades inferiores.

Correspondencia: M. Serra Mitjans.
Hospital Mútua de Terrassa. Servicio de Cirugía Torácica.
Pza. Dr. Robert, 5. 08221 Terrassa. Barcelona. España.
Correo electrónico: 30598mfmm@com.es

Recibido: 8-5-2003; aceptado para su publicación: 20-5-2003.

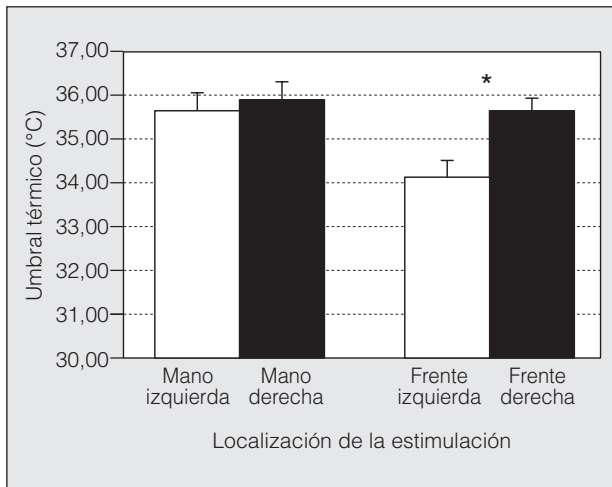


Fig. 1. Media y desviación estándar del umbral de percepción de la sensibilidad térmica en la frente y en la mano. *Diferencias significativas.

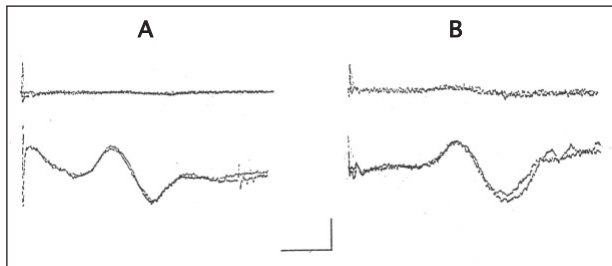


Fig. 2. Registro de la respuesta sudomotora simpática cutánea en la mano derecha (trazo superior) y en la izquierda (trazo inferior) a estímulos eléctricos aplicados sobre los nervios medianos derecho (A) e izquierdo (B). Nótese la ausencia de respuesta en la palma de la mano derecha a los dos estímulos, característica de una disfunción eferente en el circuito reflejo somatosimpático. Los mismos resultados se obtuvieron por la estimulación del nervio supraorbitario de ambos lados. Calibración horizontal: 1 s; calibración vertical: 1 mV.

La exploración clínica permitió objetivar una falta de reactividad de la pupila derecha a estímulos luminosos, con reactividad normal de la izquierda. No se advirtieron otras alteraciones en los pares craneales ni en las funciones del sistema nervioso autónomo. Sin embargo, los reflejos osteotendinosos estaban ausentes en las extremidades superiores e inferiores.

TABLA I
Reflejos trigeminofaciales

| | Derecho | Izquierdo |
|---|---------|-----------|
| <i>Reflejo del parpadeo</i> | | |
| Registro del músculo orbicular de los párpados | | |
| Estímulo supraorbitario derecho | | |
| R1 ipsolateral | 10,5 | |
| R2 ipsolateral | 34,8 | |
| R2 contralateral | | 36,2 |
| Estímulo supraorbitario izquierdo | | |
| R1 ipsolateral | | 10,7 |
| R2 ipsolateral | | 35,0 |
| R2 contralateral | 35,9 | |
| <i>Reflejo mandibular</i> | | |
| Registro del músculo masetero (estímulo mecánico) | | |
| | 5,8 | 5,8 |

La resonancia magnética nuclear cerebral fue normal, descartando posibles lesiones vasculares o compresivas. Se efectuó un estudio electrofisiológico de los reflejos del tronco cerebral y de la respuesta sudomotora simpática cutánea de las manos. Los reflejos trigeminofaciales no mostraron alteraciones funcionales, con respuestas de latencia y amplitud normales en el reflejo del parpadeo y en el reflejo maseterino (tabla I). Sin embargo, el umbral de percepción del estímulo eléctrico en el nervio supraorbitario fue el doble en el lado derecho en comparación con el izquierdo (6 respecto a 3 mA). Con el fin de objetivar mejor las diferencias entre los dos lados en cuanto a la sensibilidad termoalgésica, se procedió a un análisis de los umbrales de sensibilidad térmica. Para ello utilizamos un Thermotest (Somedic, Suecia), dotado de una sonda de Peltier rectangular de 6,2 cm. El umbral medio de sensibilidad térmica fue significativamente mayor en la hemicara derecha en comparación con la izquierda. Sin embargo, estas diferencias no se observaron en la mano (fig. 1).

La respuesta sudomotora simpática cutánea (fig. 2) estaba ausente en la mano derecha ante estímulos aplicados en el nervio mediano ipso y contralateral, así como ante estímulos aplicados sobre el nervio supraorbitario. En cambio, la respuesta fue normal en la mano izquierda.

El paciente fue intervenido con anestesia general practicándose una simpatectomía torácica T2-T3 izquierda mediante termocoagulación por videotoroscopia. Se le dio de alta hospitalaria a los dos días de la intervención sin complicaciones y con una mejoría franca de la hiperhidrosis.

Discusión

La pupila tónica de Adie es fundamentalmente un diagnóstico clínico. La hiporreactividad pupilar se manifiesta por una contracción lenta de la pupila, que se sigue de una dilatación posterior gradual en minutos o incluso horas. Tiene su incidencia máxima entre la tercera y quinta décadas de la vida, sin existir diferencias significativas en la presentación por sexos. En un 90% de los casos la afectación es unilateral.

Se cree que la fisiopatología subyacente en la pupila de Adie es una denervación posganglionar de las fibras parasimpáticas colinérgicas que van desde el ganglio ciliar al iris, con una reinervación incompleta del iris por fibras destinadas al músculo ciliar. El diagnóstico se establece al obtener una constricción pupilar intensa y rápida a la instilación de metacolina al 2,5% y de pilocarpina al 0,125%.

Los pacientes con síndrome de Ross pueden presentar una pupila de Adie bilateral hasta en un 50% de los casos. Por otra parte, hasta un 50% de los pacientes con síndrome de Holmes-Adie presentan hipohidrosis asintomática. Es posible, por tanto, que estos síndromes constituyan una única entidad clínica con varias formas de presentación⁴. La hiporreflexia del síndrome de Holmes-Adie es de instauración progresiva, bilateral y simétrica, y no se acompaña de alteraciones motoras ni sensitivas. Aunque la fisiopatología de la arreflexia no está clara, se ha postulado la posible degeneración pre-sináptica de las fibras de las raíces dorsales, encargadas de la transmisión de los impulsos aferentes a las motoneuronas del asta anterior⁴.

La hipohidrosis de los pacientes con síndrome de Ross suele ser segmentaria y de instauración progresiva, probablemente debida a la degeneración de las fibras

simpáticas posganglionares que van a las glándulas sudoríparas. La alteración de la vía eferente de la respuesta sudomotora simpática cutánea, demostrada en el estudio neurofisiológico de nuestro paciente, es compatible con dicha posibilidad. En otros casos esta alteración se ha demostrado por la ausencia de respuesta sudorípara después de la inyección subcutánea de pilocarpina⁸.

La hiperhidrosis compensatoria se ha descrito en el síndrome de Ross^{3,9}, aunque su fisiopatología es aún desconocida. Reacciones hiperhidróticas pueden observarse en pacientes con lesiones del sistema nervioso periférico, tales como neuropatías periféricas axonopáticas¹⁰, o del sistema nervioso central, como el síndrome de Wallenberg¹¹. En todos estos casos la hiperhidrosis se interpreta como una reacción exagerada de las glándulas sudoríparas, que permanecen indemnes.

En la bibliografía hay pocos casos descritos de pacientes que hayan recibido tratamiento por la hiperhidrosis compensatoria. En nuestro caso, el paciente acudió en busca de tratamiento a causa de los problemas sociales y laborales derivados de la hiperhidrosis. El tratamiento de elección fue la simpatectomía torácica por videotoracoscopia¹². Otras posibilidades terapéuticas son la iontoforesis¹³ y la instilación local de toxina botulínica tipo A¹⁴. Estos dos métodos terapéuticos están libres de efectos secundarios. No obstante, la mejoría que producen es habitualmente parcial y transitoria, y el tratamiento en sí es relativamente molesto. El tratamiento con iontoforesis implica la aplicación de dosis semanales de mantenimiento, mientras que la mejoría producida por la instilación de toxina botulínica acostumbra durar de tres a 6 meses. Por el contrario, la simpatectomía torácica es un tratamiento definitivo de la hiperhidrosis, con unos resultados excelentes en la hiperhidrosis primaria¹⁵ y un muy bajo índice de morbilidad. Nuestro paciente fue dado de alta a las 48 h de la intervención y reanudó su actividad laboral en pocas semanas.

BIBLIOGRAFÍA

1. Adie WJ. Tonic pupil and absent tendon reflexes a benign disorder *sui generis*: its complete and incomplete forms. *Brain* 1932; 55:98-113.
2. Holmes G. Partial iridoplejia associated with symptoms of other disease of the nervous system. *Trans Ophthalmol Soc UK* 1931;51:209-28.
3. Ross AT. Progressive selective sudomotor denervation: a case with coexisting Adie's syndrome. *Neurology* 1958;8:809-17.
4. Weller M, Wilhelm H, Sommer N, Dichgans J, Wietoth H. Tonic pupil, areflexia, and segmental anhidrosis: two additional cases of Ross syndrome and review of the literature. *J Neurol* 1992; 239:231-4.
5. Johnson RH, McLellan DL, Love DR. Orthostatic hypotension and the Holmes-Adie syndrome: a study with two patients with baroreceptor block. *J Neurol Neurosurg Psychiatry* 1971;34:562-70.
6. Hedges TR, Gerner EW. Ross' syndrome (tonic pupil plus). *Br J Ophthalmol* 1975;59:387-91.
7. Bacon PJ, Smith SE. Cardiovascular and sweating dysfunction in patients with Holmes-Adie's syndrome. *Eur Neurol* 1980;19:390-5.
8. Wolfe GI, Galetta SL, Teener JW, Katz JS, Bird SJ. Site of autonomic dysfunction in a patient with Ross' syndrome and postganglionic Horner's syndrome. *Neurology* 1995;45:2094-6.
9. Spector RH, Bachman DL. Bilateral Adie's tonic pupil with anhidrosis and hyperthermia. *Arch Neurol* 1984;41:342-3.
10. McLeod JG. Autonomic dysfunction in peripheral nerve disease. En: Bannister R, editor. *Autonomic failure*. Oxford: Oxford University Press, 1989; p. 607-23.
11. Rousseaux M, Hurtevent JF, Benaim C, Cassim F. Late contralateral hyperhidrosis in lateral medullary infarcts. *Stroke* 1996;27: 991-5.
12. Landreneau RJ, Mack HJ, Hazelrigg SR, Dowling RD, Acuff TE, Magee MJ, et al. Video-assisted thoracic surgery: basic technical concepts and interscostal approach strategies. *Ann Thorac Surg* 1992;54:800-7.
13. Reinauer S, Schauf G, Holzle E. Ross syndrome: treatment of segmental compensatory hyperhidrosis by a modified iontophoretic device. *J Am Acad Dermatol* 1993;28:308-12.
14. Bergmann I, Dauphin M, Naumann H, Flachenecker P, Mullges W, Koltzenburg M, et al. Selective degeneration of sudomotor fibers in Ross syndrome and successful treatment of compensatory hyperhidrosis with botulinum toxin. *Muscle & Nerve* 1998;21: 1790-3.
15. Edmondson RA, Banerjee AK, Rennie JA. Endoscopic transthoracic sympathectomy in the treatment of hyperhidrosis. *Ann Surg* 1992;215:289-93.